お肌の話 Vol.17

年とともにシミが増えてきました

“老人性色素斑”であるか判別後に治療を

中野皮膚科クリニック
http://www.nakano-derma.com/

年を重ねるごとに気になってくる顔のシミ。大きさや数によっては、ファンデーション・コンシーラーでは隠し切れなくなることもあります。そのシミについて、日本皮膚科学会皮膚科専門医、中野皮膚科クリニック院長の松尾光馬先生に聞きました。

―顔のシミについて教えてください

「顔のシミの多くは老人性色素斑です。〝老人性〟とありますが、20代でも出現します。40代では5割、50代は8割、60代以上になるとほとんどの人にみられます。紫外線が原因であるため、顔や腕の前面、手の甲、背中など、日光が多く当たる部分にできやすいのが特徴です。そばかすのような小さい色素斑が多数できる小斑型、2～3㎝大の色素斑がいくつかみられる大斑型、濃い色と薄い色が混在する白斑黒皮症型があります」

―治療方法は？

「治療は、レーザー照射により効果がみられます。自由診療で、当院では、1㎜3000円で行っています」

―老人性色素斑と見た目が似ている病気はありますか？

「老人性色素斑と見た目が似ているものとして、脂漏性角化症や悪性黒色腫（メラノーマ）があります。見た目で判断できる場合が多いのですが、判断しにくいものもあります。他の病気、特に悪性黒色腫の疑いがあれば、治療を始める前に皮膚組織を取って検査を行います。老人性色素斑の治療をと思ったら、まずは皮膚科を受診しましょう」

老人性色素斑は、大きさは大小あり、形もさまざま。色は褐色です

問い合わせ
中野皮膚科クリニック
中野区中野2-30-3、マルニビル5階。中野駅南口徒歩2分
☎03-5342-0722

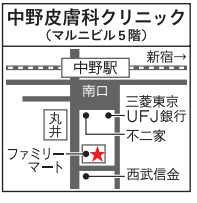

診療受付時間	月	火	水	木	金	土
9:30 ～ 13:00	○	○	○	○	○	○
15:00 ～ 19:00	○	○	○	○	○	17:00まで受付

休診日:日曜、祝日

院長:松尾光馬　日本皮膚科学会皮膚科専門医、医学博士。東京慈恵会医科大学医学部卒業、同大附属病院皮膚科非常勤講師

2016年1月23日付　「リビング東京副都心」に掲載されました